

Patient Id : 4121 8676
Patient Name Surname : OLIVIYA MIKHAILOVSKAYA
Age / Gender : 07.01.2016 / Female
Contract : YURTDIŐI BİREYSEL HASTA (YurtdıŐı Sigortlılar için,fatura kesilmemeli_EURO)

Location : Acıbadem Hst. Altunizade
Report No : 3410595403
Approval Date : 05.02.2024
Medical Branch : Kemik İliĐi Nakli Merkezi (Pediatrik)

ACIBADEM ÜNİVERSİTESİ TIP FAKÜLTESİ ALTUNİZADE HASTANESİ

PEDIATRİK HEMATOLOJİ/ONKOLOJİ & KEMİK İLİĐİ NAKİL ÜNİTESİ

05-02-2024

Hasta adı-Soyadı: Oliviya Mikhaïlovskaya**DoĐum Tarihi:** 07-01-2016**Cinsiyet:** Kız**Tanı:** Pre-B-ALL (akut lenfoblastik lösemi)**Başvuru Tarihi:** 01-02-2024

Öykü: Daha önce saĐlıklı olan hastanın başvurusundan bir hafta önce ateŐ, öksürük ve burun akıntısı başlamıŐ. 3 gün sonra ateŐi gerilemiŐ. Öksürük ve burun akıntısı devam etmiŐ. Bakılan tetkiklerinde pansitopenisi geliŐen hasta ileri tetkik Hastaya trombosit süpsansiyonu verilmiŐ. Sonrasında hasta yakınları kendi isteĐi ile tarafımıza başvurdu.

ÖzgeçmiŐ: Özellik yok, tek kardeŐ, IVF Gebelik, prenatal ve natal dönemde sorunu olmamıŐ, aŐıları ilk 1 yaŐtan sonra konuŐması geciktiĐi için yapılmamıŐ.

SoygeçmiŐ: özellik yok

Fizik muayene: Genel durumu iyi, solunum sesleri doĐal, kardiyovasküler sistemde S1, S2 doĐal, 1/6 sistolik üfürümü var. Hepatosplenomegalisi yok. SaĐ servikal 1,5 cm LAP'ı mevcut. Haricen kız, doĐal.

Takip, Tedavi ve İzlem: Hastanın rutin kan sayımı, biyokimya, periferik yayma, serolojik testleri, kan grubu için örnekleri alındı. İlk geliŐ tetkiklerinde lökosit:5700, nötrofil:440, hemoglobin:6.7, trombosit: 51000 olarak saptandı. Biyokimyasal testleri olaĐan olup tümör lizis bulgusu yoktu. Batın ultrasonografisi, akciĐer tomografisi ve ekokardiyografisi çekildi. AkciĐer tomografisinde; saĐ orta lob lateral segmentte milimetrik siliik benzer buzlu cam odak, viral bronŐiolit - hafif düzeyde bronkopnömoni lehine yorumlandı, diĐer görüntülemeler normaldi. Periferik yaymada blastları olan hastaya 02-02-2024 tarihinde kemik iliĐi aspirasyonu ve biyopsisi yapılarak flow sitometri ve tüm genetik testleri (t(9,22), t(4,11), t(1,19), t(12,21), t(17,19), JAK2, CRLF2, IKZF1, KRAS, NRAS; BCL2, karyotip) için örnek gönderildi. Kemik iliĐi aspirasyonunun morfolojik görüntüsünün ALL ile uyumlu olması ve flow sitometrik incelemenin B-ALL ile uyumlu saptanmıŐ olması nedeni (blast oranı %85) ile aileye de bilgi verilerek 05-02-2024 tarihinde AIEOP-BFM 2017 protokolü tedavisi başlandı.

PHYSICIAN-SEAL-SIGNATURE

Prof.Dr. GÜLYÜZ ÖZTÜRK
Kemik İliĐi Nakli Merkezi (Pediatrik)
34817 / 5710

Индивидуальный номер пациента:	41218676	Месторасположение:	Больница Аджыбадем, филиал Алтунизаде
Имя и фамилия пациента:	ОЛИВИЯ МИХАЙЛОВСКАЯ	Номер заключения:	3410595403
Дата рождения/Пол:	07.01.2016г./Женский	Дата формирования:	05.02.2024г.
Договор:	Единичный пациент, иностранцев (для зарубежной страховки, счет не выписывается ЕВРО)	Отделение:	Центр трансплантации костного мозга (Педиатрический)

**УНИВЕРСИТЕТ АДЖЫБАДЕМ, МЕДИЦИНСКИЙ ФАКУЛЬТЕТ, БОЛЬНИЦА
АЛТУНИЗАДЕ**

**ОТДЕЛЕНИЕ ДЕТСКОЙ ГЕМАТОЛОГИИ/ОНКОЛОГИИ И ТРАНСПЛАНТАЦИИ
КОСТНОГО МОЗГА**

05.02.2024г.

Имя и фамилия пациента: Оливия Михайловская

Дата рождения: 07.01.2016г.

Пол: Женский

Диагноз: Pre-B-ALL (острый лимфобластный лейкоз)

Дата обращения: 01.02.2024г.

История болезни: За одну неделю до обращения, пациент был здоров, после повысилась температура тела, появился кашель и насморк. Через 3 дня температура стала спадать, но кашель и насморк продолжились. Больной, у которого при обследовании развилась панцитопения, был подвергнут дальнейшему обследованию, ему назначена суспензия тромбоцитов. После чего родственники пациента по собственному усмотрению обратились в нашу клинику.

Общие данные: Без особенностей, единственный ребенок, беременность через ЭКО, в пренатальном и родовом периоде никаких проблем не выявлено, прививки после 1 года не делали по причине того, что у ребенка выявлена задержка речи.

Наследственность: не отягощена.

Физический осмотр: Общее состояние хорошее, звук дыхания в норме, в стороны сердечно-сосудистой системе S1 и S2 в норме, имеется систолический шум 1/6. Гепатоспленомегалии нет. Имеется правая шейная LAP 1,5 см. По внешности – девочка, в норме.

Наблюдение, лечение: У пациента были взяты пробы на общий анализ крови, биохимию, мазок периферической крови, серологические исследования и группу крови. При первичном обследовании показатели лейкоцитов: 5700, нейтрофилов: 440, гемоглобина: 6,7, тромбоцитов: 51000. Биохимические анализы были в норме, признаков лизиса опухоли не обнаружено. Были выполнены УЗИ брюшной полости, томография легких и эхокардиография. При томографии легких: в латеральном сегменте правой средней доли миллиметровый, слабый фокус, напоминающий матовое стекло, вирусный бронхолит - оценивается в пользу легкой бронхопневмонии, прочие изображения в норме. Пациенту, с бластами в периферическом мазке, 02.02.2024г. была выполнена аспирация и биопсия костного мозга, проточная цитометрия и проведены все генетические тесты (t(9,22), t(4,11), t(1,19), t(12,21), t(17,19), JAK2, образцы были отправлены на CRLF2, IKZF1, KRAS, NRAS; BCL2,

кариотип). Поскольку морфологическая картина аспирации костного мозга была совместима с ALL, а исследование проточной цитометрии оказалось совместимым с B-ALL (частота бластов 85%), семья была проинформирована об этом и 05.02.2024г. клиника приступила к лечению по протоколу AIEOP-BFM 2017.


ВРАЧ-ПЕЧАТЬ-ПОДПИСЬ

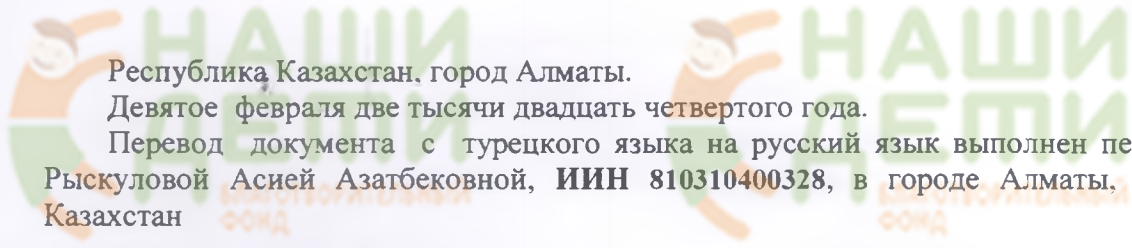
Профессор, д.н. Гюльюз ОЗТЮРК

Центр трансплантации костного мозга (Педиатрический)

34817/5710

Напечатано в АДЖЫБАДЕМ САГЛЫК ХИЗМЕТЛЕРИ А.Ш. от 05.02.2024г. 15:46:58.





Республика Казахстан, город Алматы.
Девятое февраля две тысячи двадцать четвертого года.
Перевод документа с турецкого языка на русский язык выполнен переводчиком Рыскуловой Асией Азатбековной, ИИН 810310400328, в городе Алматы, Республика Казахстан

Подпись: *А. Жунусова*

Республика Казахстан, город Алматы.
Девятое февраля две тысячи двадцать четвертого года.
Я, **Жунусова Алтынай Аскаровна**, нотариус г. Алматы, действующая на основании лицензии № 0003398 выданной Комитетом регистрационной службы и оказания правовой помощи Министерства Юстиции РК от 28 июня 2011 г. свидетельствую подлинность подписи, сделанной известным мне переводчиком Рыскуловой Асией Азатбековной. Личность, подписавшего документ установлена, дееспособность и полномочия его проверены.

Зарегистрировано в реестре за № *529*

Взыскано: 1957 тенге

Нотариус



ET6202390240209103319Q541199

Нотариаттық іс-әрекеттің бірегей нөмірі / Уникальный номер нотариального действия

